УДК: 616.37-002.4:615.28 DOI: 10.24412/2075-4094-2022-3-1-7 EDN XOSTTC **

ПРИМЕНЕНИЕ КОМБИНИРОВАННОГО ТРОАКАРА В ЛЕЧЕНИИ ИНФИЦИРОВАННОГО ПАНКРЕОНЕКРОЗА

В.В. ХАЦКО[*], О.Е. КУЗЬМЕНКО[*], О.К. ЗЕНИН[**], А.Н. МИТРОШИН[**], В.В. ПОТАПОВ[*]

[*]ГОО ВПО «Донецкий национальный медицинский университет им. М. Горького», пр. Ильича, д. 16, г. Донецк, 83003, e-mail: contact@dnmu.ru
[**]ФГБОУ ВО «Пензенский государственный университет», ул. Красная, д. 40, г. Пенза, 440026, Россия, e-mail: cnit@pnzgu.ru

Аннотация. ***Цель исследования*** – сравнить результаты лечения больных инфицированным панкреонекрозом традиционным способом и с применением комбинированного троакара. ***Материалы и методы исследования***. Был проведен анализ результатов лечения 118 больных инфицированным панкреонекрозом. Среди обследуемых в возрасте от 27 до 76 лет женщин было 33 (27,9%) особы, мужчин – 85 (72,5%). Пациенты были разделены на две группы. Для пациентов первой (основной) группы (49 (41,5%) человека) применяли традиционный комплекс лечебно-диагностических мероприятий в сочетании с комбинированным троакаром. У 69 (58,5%) пациентов второй (контрольной) группы проводили традиционный комплекс лечебно-диагностических мероприятий. ***Результаты и их обсуждение.*** Всего у 118 больных было выполнено 192 операции: 123 – малоинвазивных и 69 – традиционным «открытым» способом. Количество послеоперационных осложнений в 1-й группе пациентов составило 4 (8,1%), во 2-й группе – 12 (17,7%) с летальностью 5 (10,2%) и 18 (26,1%) соответственно. Сепсис с полиорганной недостаточностью явился наиболее частой причиной летальных исходов. ***Заключение.*** При инфицированном панкреонекрозе на фоне комплексной терапии необходимо сочетать малоинвазивные и «открытые» операции. Эндоскопические технологии у 24,3% больных явились окончательным методом лечения. Применение комбинированного троакара приводит к значительному снижению осложнений и летальности.

Ключевые слова: инфицированный панкреонекроз, лечение, операции, троакар.

APPLICATION OF A COMBINED TROCAR IN THE TREATMENT OF INFECTED PANCREATIC NECROSIS

V.V. KHATSKO[*], O.E. KUZMENKO[*], O.K. ZENIN[**], A.N. MITROSHIN[**], V.V. POTAPOV[*]

[*] State Educational Institution of Higher Professional Education "Donetsk National Medical University named after M. Gorky", Ilyicha Ave., 16, Donetsk, 83003, e-mail: contact@dnmu.ru
[**]Penza State University, Krasnaya Str., 40, Penza, 440026, Russia, e-mail: cnit@pnzgu.ru

Abstract. ***The research purpose*** is to compare the results of treatment of patients with infected pancreatic necrosis in the traditional way and with the use of a combined trocar. ***Materials and research methods.*** An analysis of the results of treatment of 118 patients with infected pancreatic necrosis was carried out. Among those surveyed aged 27 to 76, there were 33 (27.9%) women and 85 (72.5%) men. The patients were divided into two groups. For patients of the first (main) group (49 (41.5%) patients), a traditional complex of therapeutic and diagnostic measures was used in combination with a combined trocar. In 69 (58.5%) patients of the second (control) group, a traditional complex of diagnostic and treatment measures was performed. ***Results and its discussion.*** A total of 192 operations were performed in 118 patients: 123 were minimally invasive and 69 were performed using the traditional "open" method. The number of postoperative complications in the 1st group of patients was 4 (8.1%), in the 2nd group - 12 (17.7%) with mortality 5 (10.2%) and 18 (26.1%), respectively. Sepsis with multiple organ failure was the most common cause of death. ***Conclusion.*** With infected pancreatic necrosis against the background of complex therapy, it is necessary to combine minimally invasive and "open" operations. Endoscopic technologies in 24.3% of patients were the final method of treatment. The use of a combined trocar leads to a significant reduction in complications and mortality.

Keywords: infected pancreatic necrosis, treatment, operations, trocar.

Введение. В настоящее время проблема острого панкреатита и панкреонекроза занимает передовые позиции в ургентной хирургии. *Инфицированный панкреонекроз* (ИП) возникает у 38-69% пациентов с тяжелым острым панкреатитом, летальность составляет 8-67%, несмотря на применение современных методов диагностики и лечения [1, 2]. Ферментативный перитонит наблюдается в 1-6% случаев. Инвалидизация или стойкая утрата трудоспособности возникает у 42-74% оперированных больных [6, 8, 10]. Проблема ИП и его

гнойных осложнений остается одной из актуальных и нерешенных проблем клинической медицины. До сих пор продолжаются дискуссии по вопросам абсолютных и относительных показаний к хирургическим вмешательствам, выбора способа операции при разных патоморфологических формах ИП, тактики ведения послеоперационного периода [4, 5, 7, 9]. Отсутствие удовлетворительных результатов от применения существующих методов хирургической коррекции осложнений определяет постоянное внимание хирургов к этой проблеме. Тяжелое состояние повторно оперированных пациентов, трудности диагностики гнойных осложнений после операции – требуют усовершенствования общепринятых и поиск новых информативных диагностических и менее травматичных оперативных способов лечения этой патологии.

Цель исследования – сравнить результаты лечения больных инфицированным панкреонекрозом традиционным способом и с применением комбинированного троакара.

Материалы и методы исследования. В продольном проспективном исследовании приняли участие 118 пациента стационара *Донецкого клинического территориального медицинского объединения* (ДОКТМО, г. Донецк, пр-т. Ильича 14).

Критерии включения – наличие ИП, постнекротические кисты, жидкостные коллекторы в сальниковой сумке и забрюшинном пространстве, гнойное воспаление и абсцессы сальниковой сумки, осознанное согласие, полученное в соответствии со стандартом биоэтической комиссии, Хельсинской декларации 1975 г. и ее пересмотру 1983 г., возраст от 25 до 80 лет.

Критерии исключения – отсутствие ИП и осознанного согласия.

Был проведен анализ результатов лечения 118 пациентов с ИП. Возраст пациентов составлял от 27 до 76 лет. Среди них лиц женского пола было 33 (27,9%), мужского – 85 (72,5%). В 86 (72,9%) случаях госпитализация была проведена в первой фазе острого панкреатита (до 2 недель) и 32 (27,1%) случая – во 2-й фазе (3-я неделя и позже). В 60 (50,9%) случаях причиной острого панкреатита было злоупотребление алкоголем, в 32 (27,1%) – желчнокаменная болезнь, в 19 (16,1%) – погрешность в диете, в 4 (3,4%) – точная причина не выяснена, в 3 (2,5%) – панкреатит возник после эндоскопической папиллосфинктеротомии. У пациентов были сопутствующие заболевания: гипертоническая болезнь – 38,7%, ишемическая болезнь сердца – 31,3%, алкоголизм – 27,2%, ожирение II-III ст. – 23,2%, желчнокаменная болезнь – 22,7%, сахарный диабет – 13,4%, постинсультная энцефалопатия – 3,3%.

Выделяли 2 группы пациентов, равные по половому, возрастному составу, фазе и причине острого панкреатита, степени тяжести состояния и сопутствующей патологии. Маскировка отсутствовала. Первую (основную) группу составили 49 (41,5%) пациентов, у которых применяли традиционный комплекс лечебно-диагностических мероприятий, в сочетании с комбинированным троакаром (Пат. 2754737 Российская Федерация, МПК МПК A61B 17/34. Комбинированный троакар / Хацко В.В., Зенин О.К., Кузьменко А.Е. и др.; заявитель и патентообладатель Федеральное государственное образовательное учреждение высшего образования «Пензенский государственный университет». – № 2020137848; заявл. 18.11.2020 г.; опубл. 06.09.2021 Бюл. № 25. — 2 с.) (рис.).

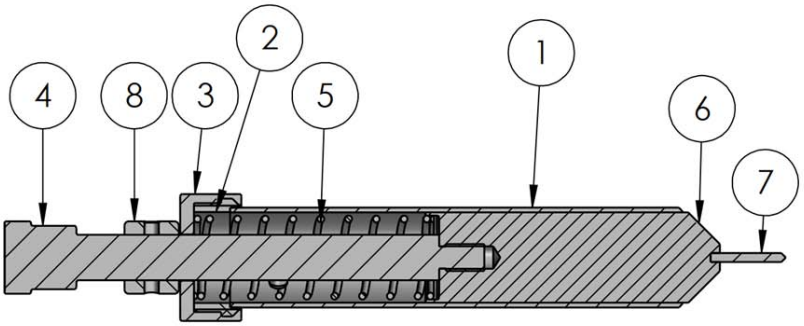

Рис. Общий вид комбинированного троакара: 1 – тубус, 2 – муфта с резьбой, 3 – торцевая накидная гайка, 4 – шток стилета, 5 – пружина сжатия, 6 – цилиндрический плунжер стилета, 7 – сменное лезвие, 8 – муфта-ограничитель

Вторую (контрольную) группу составили 69 (58,5%) пациентов. Во второй группе применяли только традиционную лечебно-диагностическую тактику.

Комбинированный троакар, содержащий полый удлиненный тубус и узел стилета, при этом полый тубус выполнен из нержавеющей стали с приваренной муфтой на проксимальном конце, причем муфта име-

ет резьбу для завинчивания торцевой накидной гайки и вырез, через который выполнены с возможностью прохождения штифты штока, узел стилета состоит из цилиндрического плунжера, выполненного из нержавеющей стали с клинообразным скосом торца для облегчения формирования нужной формы среза, на торце плунжера выполнен Т-образный паз, в котором с возможностью закрепления выполнено сменное лезвие с комплементарным Т-образным хвостовиком, противоположный конец стилета имеет резьбовое отверстие для крепления штока с предварительно насаженной муфтой – ограничителем глубины резания и углубление с бортиком для фиксации торца пружины сжатия, расположенной посредине вокруг штока; на штоке стилета между муфтой-ограничителем и накидной гайкой, впрессован двухсторонний штифт-фиксатор, который при оттягивании ручки штока наружу и ее повороте на 90º выполнен с возможностью удержания пружины в сжатом состоянии; тубус выполнен с возможностью введения гильзы, закрытой с обоих концов круглыми пластинами, имеющими симметричные круглые отверстия от 1 до 7, через которые выполнены с возможностью введения в гнойную полость дренажные трубки соответствующего размера с 3 боковыми отверстиями на внутреннем конце. Преимуществами комбинированного троакара являются: минимальная травматичность; возможность проведения оптимальной санации гнойной полости; возможность с минимальной травматичностью проводить замену дренажей; возможность проведения фиброкавитоскопии с удалением секвестров под визуальным контролем.

Для уточнения диагноза у больных применяли следующие методы исследования: клинико – лабораторные, ультразвуковой, спиральную КТ и/или МРТ, эндоскопическую ретроградную холангиопанкреатографию и эндокавитоскопию. Во время чрезкожного пункционного вмешательства под контролем УЗИ делали забор экссудата для дальнейшего микробиологического исследования. В клинике наблюдали различные формы ИП: псевдокисту поджелудочной железы с нагноением (4%), парапанкреатический инфильтрат с инфицированием (12%), панкреатический абсцесс (41%), флегмону забрюшинной клетчатки (43%),

Применяли следующую тактику лечения. Сначала проводили лапароскопию с удалением панкреатического экссудата, дренировали жидкостные скопления парапанкреатической и забрюшинной клетчатки под ультразвуковым контролем. На втором этапе выполняли некрсеквестерэктомию путем люмботомии или в комбинации с минилапаротомией (на 4 неделе от начала заболевания). Показаниями к «открытой» операции явились: субтотальный и тотальный ИП, большие секвестры, прогрессирование печеночно-почечной недостаточности и сепсиса. Использовали различные доступы, в зависимости от расположения, распространенности зон некроза поджелудочной железы и забрюшиннной клетчатки, а именно: верхнесрединную лапаротомию, левосторонний параректальный доступ по Ленандеру, люмботомия, доступ по Пирогову. В 36,7% наблюдений сочетали лапаротомию и люмботомию. В конце операции дренировали сальниковую сумку и забрюшинной пространство.

Математико-статистическую обработку полученных результатов проводили при помощи пакета программ «*Statistica for Windows 13.3*». Проверка нормальности распределения осуществлялась методом Шапиро-Уилки. Рассчитывали групповые показатели описательной статистики: для нормального распределения – *среднюю арифметическую величину* (*M*), *стандартное отклонение* (*SD*), *минимум* (*min*) и *максимум* (*max*) значений в выборке. Для ненормального распределения определяли *медиану* (*Me*), *нижний* (*q*25) и *верхний квартили* (*q*75); коэффициент вариации, 95% ДИ. Для оценки различий между средними величинами в группах сравнения применялся непараметрический тест Манна-Уитни [3].

Результаты и их обсуждение. На основании клинической картины (критерий *Ranson* – 9 баллов и более), выявленного при сонографии или КТ-, МРТ-исследовании некроза поджелудочной железы, микробиологического исследования пункционной жидкости или некротических масс у 118 пациентов был установлен диагноз ИП. Доказанный ИП, как и его инфекционные осложнения, явились показанием для оперативного лечения. В течение первых суток от момента госпитализации у 62 (52,5%) пациентов было проведено оперативное лечение. У 56 (47,5%) – в сроки от 2 до 5 суток. Всего было выполнено 192 операции у 118 больных: 123 – малоинвазивных и 69 – традиционным «открытым» способом. Были проведены иалоинвазивные вмешательства: лапароскопическая холецистэктомия с дренированием холедоха (7 случаев), чрезкожное дренирование панкреатических абсцессов под ультразвуковым контролем (18 случаев), видеоассистированная оментобурсоскопия с некрсеквестрэктомией (19 случаев), ретроперитонеоскопия с некрсеквестрэктомией (23 случая), видеоретрокавитоскопия с дренированием забрюшинного пространства (24 случая) и лапароскопическая оментобурсоскопия со вскрытием и дренированием очага панкреонекроза и абсцесса сальниковой сумки (33 случая).

Лапаратомические оперативные вмешательства у пациентов с ИП применили следующие: релапаротомия, гемостаз – 1, релапаротомия, энтеростомия – 1, спленэктомия – 2, лапаротомия (при панкреатите) – 7, лапаротомия, некрсеквестрэктомия – 14, люмботомия с дренированием забрюшинного пространства, в том числе с двух сторон – 20, лапаротомия, оментобурсосотомия, вскрытие и дренирование панктреатических абсцессов панкреатической железы и гнойного панкреатита – 24.

Больным с высоким операционно-анестезиологическим риском проводили интенсивную консервативную терапию в предоперационном периоде и после выполнения оперативного вмешательства.

Для снижения риска кровотечения, минимизации потери здоровой паренхимы поджелудочной железы, предупреждения развития эндокринной и экзокринной недостаточности железы некрсеквестрэктомию традиционно проводят на 3-й или 4-й неделе от начала заболевания. Однако, при ИП этот срок значительно укорачивается, особенно при системной органной дисфункции. Микробиологическое исследование панкреатического материала и экссудата у 118 пациентов с ИП выявлено, что полимикробная флора была в 89% случаев, в 11% – мономикробная флора. Грамотрицательные микроорганизмы определены в 79,7% случаев, грамположительные – в 16,8%, кандида – в 3,4%. Чаще всего выявляли *Echerichia coli* – в 44,6%, *Klebsiella pneumonia* – в 33,1%, *Proteus mirabillis* – в 29,5%, реже *Staphylococcus aureus* – в 12,3%, *Candida albicans* – в 3,4%. Установлено увеличение устойчивости грамотрицательных микроорганизмов к цефалоспоринам II-III поколения, фторхинолонам, аминогликозидам. Амикацин, левофлоксацин, цефепим, имипенем обладали наибольшей активностью к микрофлоре гнойных осложнений панкреонекроза. Эти препараты в сочетании с флуконазолом целесообразно назначать пациентам с ИП.

В послеоперационном периоде ежедневно 3 раза в день делали перевязки, санировали гнойные полости через дренажи антисептическими растворами. В случаях наличия секвестров выполняли санационные видеоассистированные оментобурсоскопии с некрсеквестрэктомией и санационные ретроперитонеоскопии с некрсеквестрэктомией. Выполнено от 6 до 13 санаций у 29,4% пациентов с септической секвестрацией. В 7 случаях для ликвидации желчной гипертензии при обтурационной желтухе проведены лапароскопическая холецистэктомия с наружным дренированием холедоха.

У больных первой группы в послеоперационном периоде отмечено 4 (8,1%) осложнения, у пациентов второй группы – 12 (17,7%). Летальных исходов в 1-й группе – 5 (10,2%), во 2-й группе – 18 (26,1%). Сепсис с полиорганной недостаточностью был наиболее частой причиной смерти.

Заключение. Основной целью хирургического лечения ИП панкреонекроза является санация пораженной забрюшинной клетчатки. Некрсеквестрэктомию можно выполнить как малоинвазивными, так и традиционными способами. Целесообразно проводить малоинвазивные вмешательства – чрезкожное дренирование под ультразвуковым контролем, ретроперитонеоскопию, минилапаротомию. При их неэффективности операцией выбора является санационная лапаротомия с некрсевестрэктомией и предпочтительным дренированием внебрюшинными доступами. Первую санационную лапаротомию следует выполнять на 4-5-й неделе от начала заболевания. Применение комбинированного троакара в процессе лечении больных с ИП позволило значительно улучшить результаты.

Финансирование исследования и конфликт интересов.
Проект реализуется в инициативном порядке за счет средств авторов статьи, конфликт интересов, связанный с данным исследованием, отсутствует

Литература

1. Андреев А.В., Ившин В.Г., Гольцов В.Р. Лечение инфицированного панкреонекроза с помощью миниинвазивных вмешательств // Анналы хирургической гепатологии. 2015. Т.20, № 3. С. 110–116.

2. Галлянов Э.А., Агапов М.А., Луцевич О.Э., Какоткин В.В. Современные технологии лечения инфицированного панкреонекроза: дифференцированный подход // Анналы хирургической гепатологии. 2020. Т. 25, № 1. С. 69–78.

3. Лях Ю.Е., Гурьянов В.Г., Хоменко В.Н., Панченко О.А. Основы компьютерной биостатистики: анализ информации в биологии, медицине и фармации статистическим пакетом MedStat. Донецк: Папакица Е.К; 2006. 214 с.

4. Современные аспекты диагностики и лечения больных с инфицированным панкреонекрозом / Шаталов А.Д., Хацко В.В., Дудин А.М. [и др.] // Вестник гигиены и эпидемиологии. 2021. Т. 26, №3. С. 313–315.

5. Современные подходы к хирургическому лечению панкреонекроза / Лубянский В.Г., Жариков А.Н., Арутюнян Г.А. [и др.] // Бюллетень медицинской науки. 2017. № 2 (6). С. 43–52.

6. Тяжелый острый панкреатит: оценка результатов лечения и возможности их улучшения / Дарвин В.В., Краснов Е.А., Кислицин Д.П. [и др.] // Альманах Института хирургии им. А.В. Вишневского. 2019. № 2. С. 12–13.

7. Файзулина Р.Р., Нузова О.Б., Михайлова Е.А. Оптимизация лечения больных с инфицированным панкреонекрозом // Здоровье и образование в XXI веке. 2018. Т. 20, № 2. С. 29–33.

8. Чрезкожное вмешательство при гнойно-некротических осложнениях панкреонекроза / Кулезнева Ю.В., Мороз О.В., Израилов Р.Е. [и др.] // Анналы хирургической гепатологии. 2015. Т. 20, № 2. С. 90–97.

9. Шабунин А.В., Лукин А.Ю., Шиков Д.В., Колотильщиков А.А. Опыт применения видеоассистированной ретроперитонеоскопической секвестрэктомии // Анналы хирургической гепатологии. 2018. Т. 23, № 4. С. 93–99.

10. Analysis of the delayed approach to the management of infected pancreatic necrosis / Doctor N., Philip S., Gandhi V. [et al] // Word J. of Gastroenterology. 2011. № 17 (3). P. 366–371.

References

1. Andreev AV, Ivshin VG, Gol'cov VR. Lechenie inficirovannogo pankreonekroza s pomoshh'ju miniinvazivnyh vmeshatel'stv [Treatment of infected pancreatic necrosis with minimally invasive intervention]. Annaly hirurgicheskoj gepatologii. 2015;20(3):110-6. Russian.

2. Galljanov JeA, Agapov MA, Lucevich OJe, Kakotkin VV. Sovremennye tehnologii lechenija inficirovannogo pankreonekroza: differencirovannyj podhod [Modern technologies for the treatment of infected pancreatic necrosis: a differentiated approach]. Annaly hirurgicheskoj gepatologii. 2020;25(1):69-78. Russian.

3. Ljah JuE, Gur'janov VG, Homenko VN, Panchenko OA. Osnovy komp'juternoj biostatistiki: analiz informacii v biologii, medicine i farmacii statisticheskim paketom MedStat [Fundamentals of computer biostatistics: analysis of information in biology, medicine and pharmacy by the statistical package MedStat]. Doneck: Papakica E.K; 2006. Russian.

4. Shatalov AD, Hacko VV, Dudin AM, et al. Sovremennye aspekty diagnostiki i lechenija bol'nyh s inficirovannym pankreonekrozom [Modern aspects of diagnosis and treatment of patients with infected pancreatic necrosis]. Vestnik gigieny i jepidemiologii. 2021;26(3):313-5. Russian.

5. Lubjanskij VG, Zharikov AN, Arutjunjan GA. Sovremennye podhody k hirurgicheskomu lecheniju pankreonekroza [Modern approaches to surgical treatment of pancreatic necrosis]. Bjulleten' medicinskoj nauki. 2017;2 (6):43-52. Russian.

6. Darvin VV, Krasnov EA, Kislicin DP, et al. Tjazhelyj ostryj pankreatit: ocenka rezul'tatov lechenija i vozmozhnosti ih uluchshenija [evere acute pancreatitis: evaluation of treatment results and the possibility of their improvement]. Al'manah Instituta hirurgii im. AV. Vishnevskogo. 2019;2:12-3. Russian.

7. Fajzulina RR, Nuzova OB, Mihajlova EA. Optimizacija lechenija bol'nyh s inficirovannym pankreonekrozom [Optimization of treatment of patients with infected pancreatic necrosis]. Zdorov'e i obrazovanie v HHI veke. 2018;20(2):29-33. Russian.

8. Kulezneva JuV, Moroz OV, Izrailov RE, et al Chrezkozhnoe vmeshatel'stvo pri gnojno-nekroticheskih oslozhnenijah pankreonekroza [Percutaneous intervention in purulent-necrotic complications of pancreatic necrosis]. Annaly hirurgicheskoj gepatologii. 2015;20(2):90-7. Russian.

9. Shabunin AV, Lukin AJu, Shikov DV, Kolotil'shhikov AA. Opyt primenenija videoassistirovannoj retroperitoneoskopicheskoj sekvestrjektomii [The experience of using video-assisted retroperitoneoscopic sequestrectomy]. Annaly hirurgicheskoj gepatologii. 2018;23(4):93-9. Russian.

10. Doctor N, Philip S, Gandhi V, et al. Analysis of the delayed approach to the management of infected pancreatic necrosis. Word J. of Gastroenterology. 2011;17 (3):366-71.

Библиографическая ссылка:
Хацко В.В., Кузьменко О.Е., Зенин О.К., Митрошин А.Н., Потапов В.В. Применение комбинированного троакара в лечении инфицированного панкреонекроза // Вестник новых медицинских технологий. Электронное издание. 2022. №3. Публикация 1-7. URL: http://www.medtsu.tula.ru/VNMT/Bulletin/E2022-3/1-7.pdf (дата обращения: 23.06.2022). DOI: 10.24412/2075-4094-2022-3-1-7. EDN XOSTTC *

Bibliographic reference:
Khatsko VV, Kuzmenko OE, Zenin OK, Mitroshin AN, Potapov VV. Primenenie kombinirovannogo troakara v lechenii inficirovannogo pankreonekroza [Application of a combined trocar in the treatment of infected pancreatic necrosis]. Journal of New Medical Technologies, e-edition. 2022 [cited 2022 Jun 23];3 [about 5 p.]. Russian. Available from: http://www.medtsu.tula.ru/VNMT/Bulletin/E2022-3/1-7.pdf. DOI: 10.24412/2075-4094-2022-3-1-7. EDN XOSTTC

* номера страниц смотреть после выхода полной версии журнала: URL: http://medtsu.tula.ru/VNMT/Bulletin/E2022-3/e2022-3.pdf

**идентификатор для научных публикаций EDN (eLIBRARY Document Number) будет активен после выгрузки полной версии журнала в eLIBRARY